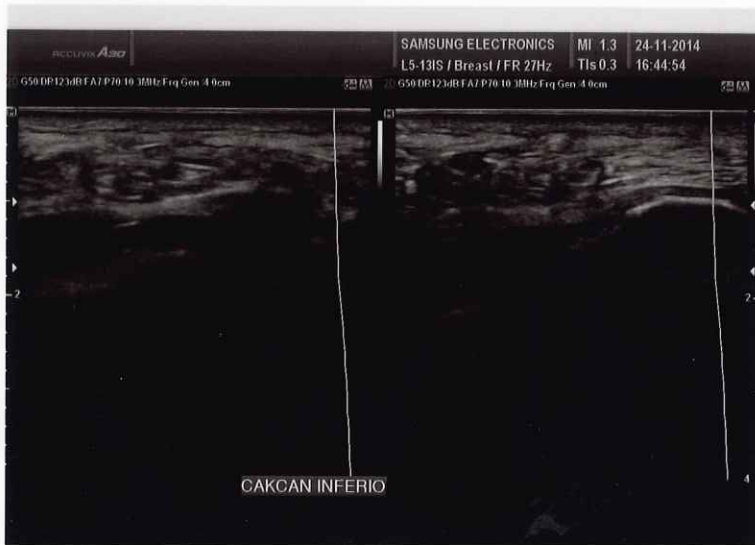
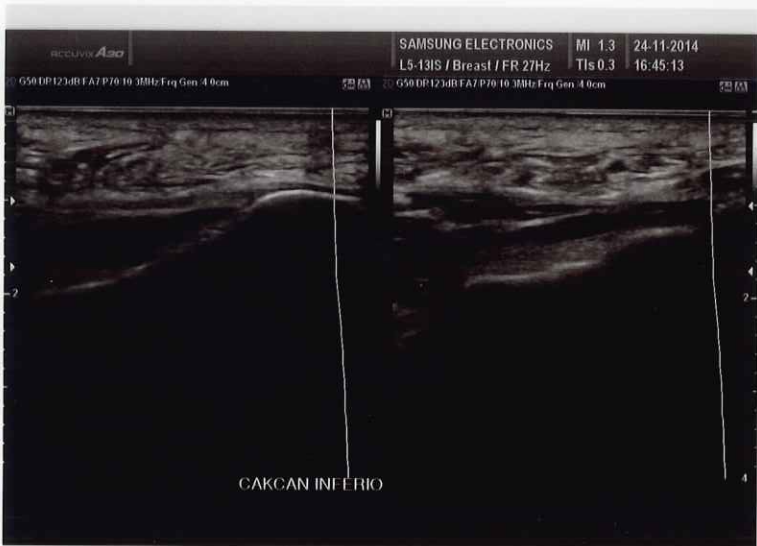
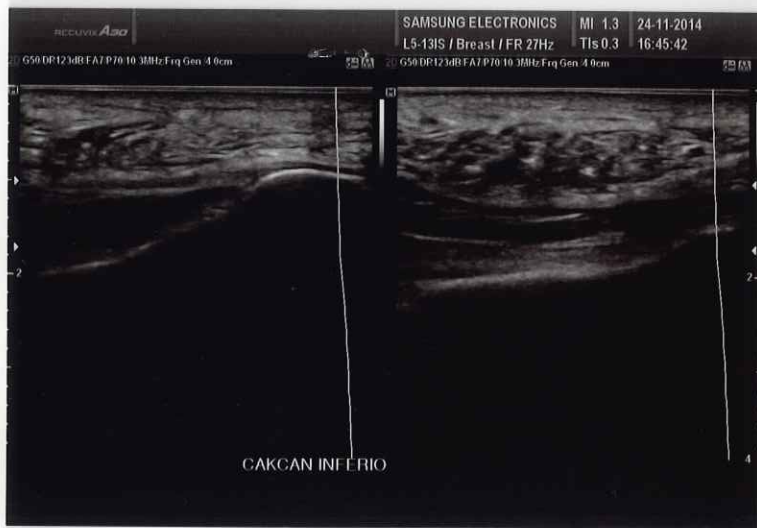Castelvetrano 24/11/2014


PAZIENTE: ACCARDO ANDREA

ETG TALLONE :

Esame eseguito con sonda lineare ad elevata frequenza.

Presenza in sede calcaneare inferiore di diffusa imbibizione edematosa come da verosimile quadro flogistico in fase attiva in assenza di sicure immagini da riferire a lesioni .

Utile rivalutazione dopo opportuna terapia .


Il Radiologo
Dott. G. Schifano
AG 4011

